

# Rückenerkrankungen beim Hund

Anlässlich der Fortbildungsreihe „Rund um den Hund“,  
Stiftung für das Wohl des Hundes

Dr. med. vet. Cornelius von Werthern  
Dipl. europ. Spezialist Kleintierchirurgie  
Fachtierarzt Kleintiere, Fachtierarzt Chirurgie

## 1. Einleitung

Hunde werden häufig wegen Rückenproblemen dem Tierarzt vorgestellt.

Bei einigen Hundenrassen besteht eine Rasseprädisposition für das Auftreten einer bestimmten Rückenerkrankung. Diese Prädispositionen lassen grundsätzlich eine erbliche Grundlage der Erkrankung vermuten und unterliegen damit unserem züchterischen Einfluss. So sollten Hunde, welche derartige Rückenkrankheiten aufweisen aus der Zucht genommen werden. Aber auch diejenigen Hunde, die Nachkommen produzieren, die an erblich beeinflussten Rückenleiden erkranken, sollten nicht mehr in der Zucht eingesetzt werden. Bis heute ist der Erbgang der meisten angeborenen Erkrankung noch nicht analysiert.

Das Alter der Hunde mit Rückenkrankheiten variiert. Sporthunde werden meist jünger (3-5 Jahre) wegen eines Rückenleidens vorgestellt, Familienhunde erst im letzten Lebensabschnitt.

Oftmals werden Hunde wegen eines Rückenleidens beim Tierarzt vorgestellt, haben jedoch in Wirklichkeit eine neurologische, medizinische oder orthopädische Erkrankung, deren Symptome einer Rückenerkrankung ähnlich sieht.

Im folgendem sollen anatomische und neurologische Grundlagen vermittelt werden. Die häufigsten Rückenerkrankungen, bzgl. Rassenprädisposition, Symptome, Behandlung, Prognose und Nachbehandlung werden vorgestellt. Ausserdem sollen einige Krankheiten genannt werden, die differentialdiagnostisch bei diesen Patienten auszuschliessen sind.

## 2. Begriffserklärungen

Neurologie:	Lehre der Erkrankungen des Nervensystems
Plegie:	komplette Lähmung
Parese:	unvollständige Lähmung
Mono-	ein Bein
Hemi-	eine Seite
Para-	beide Hinterbeine
Tetra-	alle vier Beine
Sensorik:	Schmerzempfindung
Oberflächenschmerz:	Schmerzempfindlichkeit der Haut
Tiefenschmerz:	Schmerzempfindung der Knochenhaut
Motorik:	Bewegung der Gliedmassen
Propriozeption:	Stellungskorrektur
ZNS:	Zentrales Nervensystem, Gehirn und Rückenmark
PNS:	periphere Nervensystem, Nerven der Beine und Organe
Dolenz:	Schmerzempfindung
zervikal:	den Halswirbelbereich betreffend
thorakal:	den Brustwirbelbereich betreffend
lumbal:	den Lendenwirbelbereich betreffend
sakral:	den Kreuzbeinbereich betreffend

Vertebra:	Wirbel
Discus:	Bandscheibe
Hernie:	Vorfall einer Bandscheibe in den Rückenmarkskanal

### **3. Anatomie, Neurologie:**

Bei einer Rückenerkrankung handelt es sich um eine Erkrankung des Rückenmarks. Das Rückenmark ist neben dem Gehirn Bestandteil des Zentralnervensystems. Um diese Nervenstrukturen gegenüber Schäden zu schützen, liegen Hirn und Rückenmark in einer knöchernen Ummantelung, dem Schädel und dem Rückenmarkskanal der Wirbelsäule. Der grosse Nachteil hiervon liegt darin, dass bei einem Anschwellen dieser Nervenstrukturen es keine Möglichkeit zum Ausweichen gibt und es relativ schnell durch die Druckzunahme zu Schäden kommen kann. Dies ist der Grund warum die meisten neurologischen Notfälle auch sehr schnell behandelt werden müssen (Druckentlastung).

Hirn und Rückenmark sind von den sogenannten Rückenmarkshäuten (Menigen) und einer Hirn-/Rückenmarksflüssigkeit (Liquor cerebrospinalis) umgeben.

Aus dem Rückenmark treten die verschiedenen peripheren Nerven über die Foramina (Löcher zwischen den Wirbeln) aus dem Rückenmarkskanal aus und innervieren den Körper mit motorischen und sensiblen Nerven. Kommt es zu einer Schädigung in diesem Teil der Nerven, spricht man von einer Erkrankung des peripheren Nervensystems.

Zwischen den einzelnen Wirbelköpern liegen die Bandscheiben. Diese bestehen aus einem gallertigen Kern (Nucleus pulposus) und einem bindegewebigen Ring (Annulus fibrosus) und dienen der Stossdämpfung. Bei einer Degeneration des Kerns kann es zu einem Zerreißen des Annulus kommen. Dies führt zu Austritt von Bandscheibenmaterial in den Wirbelkanal und zur Kompression der ausgehenden Nerven oder des Rückenmarks.

### **4. Notfallbehandlung des Rückenpatienten**

Akute Rückenverletzungen (Diskusvorfall, Fraktur) zählen zu den schmerzhaftesten Notfällen eines Hundes. Bei der Notfallbehandlung sollte sich der Helfer in erster Linie vor Verletzungen durch den Hund schützen. Auch der liebste „Kamerad“ wird in so einer Situation seinen Helfer beißen. Deshalb immer einen Maulkorb anlegen oder den Fang mit einer Schnur zubinden. Bei unklarer Diagnose jegliche unnütze Manipulation vermeiden. Abtransport auf einer Barre oder mit möglichst vielen unterstützenden Händen. Sofort den Tierarzt verständigen und den Hund dort vorstellen. Zeit ist ein wichtiger prognostischer Faktor bei akuten Rückenmarksverletzungen.

## **5. Diagnostik**

### **5.1 Neurologische Untersuchung:**

Die neurologische Untersuchung dient mehreren Zwecken. Sie soll zum einen herausfinden, ob es sich um ein neurologisches Problem handelt oder nicht. Es kann zwischen Hirn-, Rückenmarks- und peripheren Nervenerkrankung unterschieden werden.

Bei Rückenmarkserkrankungen kann man hiermit herausfinden, auf welcher Höhe der Wirbelsäule der Rückenmarksschaden ist und wie massiv die Kompression ist. Diese Untersuchung gibt Anhaltspunkte über die Prognose des Tieres. Entsprechend dem Ausmass einer Kompression des Rückenmarks zeigen Tiere entweder nur Schmerzen oder weitere Symptome wie veränderte Reaktionen bei der

Stellungskorrektur, Ausfälle der Motorik bis hin zu Ausfälle des Oberflächen- bzw. Tiefenschmerzes.

Mittels der Untersuchung der verschiedenen Gliedmassenreflexe lässt sich die Stelle eines Bandscheibenvorfalles im Rücken lokalisieren. Reflexe können entweder normal, herabgesetzt oder gesteigert sein. Herabgesetzte Reflexe sprechen für eine Lokalisation im Bereich Reflexbogen, also dort wo der entsprechende Nerv das Rückenmark verlässt. Sind Reflexe gesteigert liegt die Läsion weiter vorne, da durch eine Kompression in vorderen Bereich des Rückenmarks die Hemmung der Reflexantwort blockiert wird.

Mit den Informationen aus der neurologischen Untersuchung kann der Spezialist den Besitzer über die Notwendigkeit einer Operation informieren und kann Aussagen über die Prognose einer chirurgischen Therapie machen.

Eine Demonstration einer neurologischen Untersuchung wird während des Vortrages gezeigt.

### **5.2. Liquoruntersuchung**

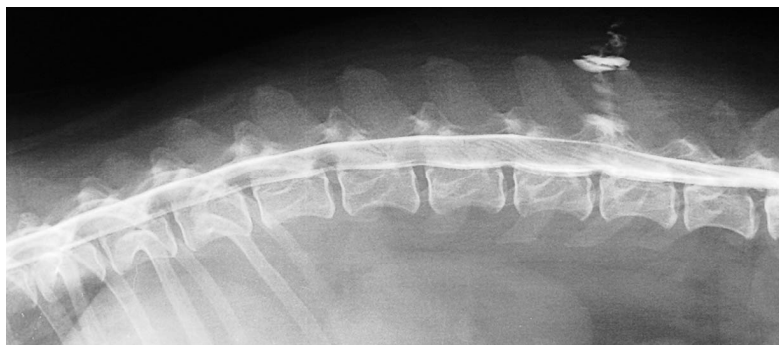Diese Untersuchung ist angesagt, um andere Erkrankung neben einem Diskusvorfall (z.B. Tumor, Infektion) für eine Rückenerkrankung ausgeschlossen werden sollen. Für die Untersuchung der Gehirnflüssigkeit muss der Hund in Vollnarkose gelegt und intubiert werden. Die Entnahme der Flüssigkeit erfolgt durch Punktion des Raums zwischen Rückenmark und –kanal.

Durch Bestimmung des Eiweissgehalts, der Zellzahl und Art der Zellen, sowie durch die Farbe des Liquors, werden zusätzliche Informationen gewonnen.

### **5.3. Bildgebende Verfahren**

Zur genauen Bestimmung des Ortes und des Ausmasses der Rückenmarksläsion, sowie zur Bestätigung der klinischen Verdachtsdiagnose, muss der Hund geröntgt werden. Da die Veränderungen und Hinweise einer Bandscheibenläsion sehr subtil und fein sind, müssen die Tiere in Vollnarkose geröntgt werden. Ausserdem sollte die Röntgenanlage hohe Qualitätsanforderungen erfüllen und nur mit speziellen Röntgenfilmkassetten geröntgt werden.

In etwa 80% der Fälle kann ein Spezialist die Läsion auf dem sogenannten Leerröntgen (Röntgen ohne Kontrastmittel) erkennen. Bei vielen Dackeln finden wir jedoch Veränderungen an mehreren verschiedenen Bandscheiben. Es lässt sich nicht ohne weiteres die akute Stelle identifizieren. Mit dem Leerröntgen kann man auch nicht die Seite feststellen, da die meisten Hernien mehr auf eine Seite im Rückenmarkskanal zu liegen kommen. Dies ist für das chirurgische Prozedere von entscheidender Bedeutung.



*Abbildung 1: Myelogramm zeigt, dass das Kontrastmittel normal durchläuft.*

Da das Röntgen am besten Knochen, nämlich weiss, abbildet, aber Weichteile wie z.B. Bandscheibenmaterial schlecht darstellen kann, hilft man sich mit der Injektion eines Kontrastmittels. Bei einer Myelographie wird Kontrastmittel in den Raum um das Rückenmark injiziert, indem sich der Liquor befindet. Durch Schrägstellung des liegenden Hundes läuft das Kontrastmittel nach hinten ab. Es umfließt dabei das vorgefallene Bandscheibenmaterial und wird als weisse Linie im Röntgen abgebildet. Die Interpretation einer Myelographie-Studie ist nicht immer zweifelsfrei möglich. Auch wenn die Kontrastmittel heutzutage viel besser geworden sind, ist eine Kontraststudie nicht völlig risikolos für das Tier.

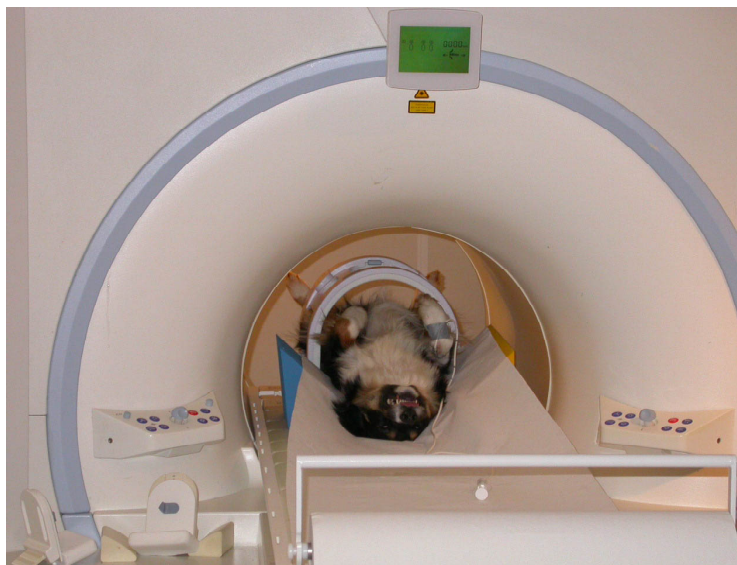
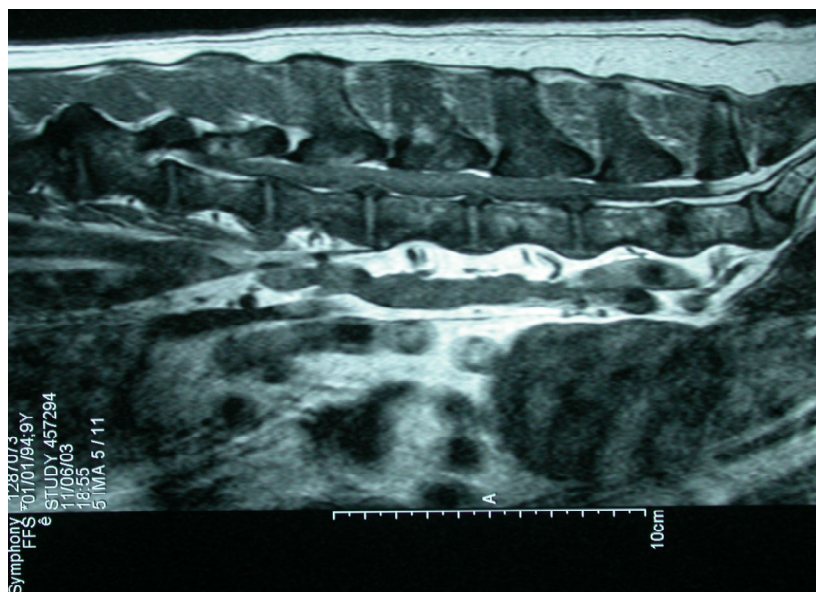


Abbildung 2: Hund in Narkose während einer MRT Untersuchung



### *Abbildung 3: MRT Studie eines Schäferhundes: Lendewirbelsäule mit Bandscheibenvorwölbungen in den Rückenmarkskanal*

Die Magnet Resonanz Darstellung (MRT) ist der konventionellen Röntgendarstellung weit überlegen. Mit ihr lassen sich ohne Kontrastmittel Veränderungen im Rückenmarkskanal sowie auch in die austretenden Nerven millimetergenau aufzeigen. MRT Untersuchungen sind ohne Röntgenstrahlung und beliebig oft schadlos durchführbar. Erst die Genauigkeit der Darstellung macht eine extrem präzise und minimalinvasive Operationstechnik möglich.

MRT-Anlagen sind sehr teuer und sind in einer befriedigenden Qualität für Tierärzte nicht rentabel. Wir haben die Möglichkeit im Paraplegikerzentrum in Notwil eine der modernsten und qualitativ besten Anlagen mitzunutzen. Beispiele im Vortrag.

## **6. Spezifische Rückenerkrankungen und deren Therapie**

### **6.1. Bandscheibenvorfall**

- betroffene Rassen: Dackel, Beagle, Pudel

Ein Bandscheibenvorfall (Diskushernie / Dackellähme) ist die häufigste neurologische Erkrankung beim Kleintier. Ein akutes Trauma ist beim Hund wie beim Menschen selten die Ursache für einen Bandscheibenvorfall. Betrachtet man die Bewegung der Wirbelsäule eines Hundes, so fällt auf, dass es Bereiche gibt an denen sich die Wirbelsäule stark bzw. weniger stark bewegt. Diese Bereiche sind mehr belastet und sind auch häufig Ort einer Diskushernie.

So ist in etwa 20% die Halswirbelsäule im oberen Bereich zwischen dem 2. und 3. Halswirbel und zu etwa 65% ist der Übergang zwischen Brust- und Lendenwirbelsäule betroffen. Bei grossen Hunden treten Bandscheibenvorfälle auch im Zusammenhang mit einem sogenannten Cauda equina Syndrom zwischen dem letzten Lendenwirbel und dem Kreuzbein auf. All diese Bereiche sind einer stärkeren Bewegung der Zwischenwirbelgelenke ausgesetzt.

Grundsätzlich unterscheidet man zwischen zwei verschiedenen Typen von Bandscheibenvorfällen. Die häufigste Diskushernie ist ein Hansen Typ I, bei dem es zu einer Zerreissung des Annulus fibrosus und zu einem Austritt des Nucleus pulposus in den Wirbelkanal kommt. Hansen Typ II beschreibt eine meist chronische Hernie bei der es zu einer Vorwölbung des intakten Annulus kommt. Drückt die Bandscheibe seitlich, führt dies zu einer Irritation der Nervenwurzel und Schmerzsymptomen. Oft werden diese Hunde für ein orthopädisches Problem vorgestellt. Komprimiert das Bandscheibenmaterial jedoch das Rückenmark kommt es zu weiteren neurologischen Ausfallserscheinungen, da das Rückenmark dem vorgefallenen Bandscheibenmaterial im Rückenmarkskanal nicht ausweichen kann.

Das Rückenmark besteht aus verschiedenen Nervenfasern, die unterschiedliche Funktionen haben. Durch eine Kompression fallen als erstes diejenigen Nerven aus, die in den Randbereichen des Rückenmarks liegen. Weitere Kompression führt nach den Schmerzfasern zur Irritation der Fasern für die Stellungskorrektur. Bei diesen Patienten kann man auf hartem Untergrund Zehensleifen hören und kann dies auch an den abgeschliffenen Krallen des Hundes sehen. Seitliche Unterschiede helfen bei der Wahl, von welcher Seite der Rückenmarkskanal chirurgisch zu eröffnen werden muss.

Weitere Kompression führt zu einem Ausfall der Motorik. Die Tiere können die Beine (Para- oder Tetra) nicht mehr bewegen. Erst mit dem Ausfall des Tiefenschmerzes spricht man von einer Plegie. Tiere mit akutem Ausfall der Motorik haben eine gute

Chance sich wieder nach einer Operation zu erholen, wenn diese unmittelbar ausgeführt wird. Bei Fehlen des Tiefenschmerzes ist die Prognose ungünstig, aber nicht aussichtslos.

## **6.2. Cauda equina Syndrom**

betroffene Rassen: grosse Hunde, Deutscher Schäferhund

Cauda Equina Syndrom

Instabilität Lendenwirbelsäule/Kreuzbein

Bandscheibenvorfall L/S

Übergangswirbel

Osteochondrose (s.u.) der Sakrumendplatte

Verengung des Rückenmarkkanals von Lendenwirbelsäule/Kreuzbein

Der Begriff des Cauda equina Syndrom umfasst Erkrankungen des dieses lumbosakralen Überganges. Hierbei kommt es zu einer Einengung des Rückenmarkskanals und zu neurologischen Ausfällen der betroffenen Nerven. An diesem Problem können ursächlich verschiedene Krankheiten beteiligt sein. Eine Instabilität des Übergangs der Lendenwirbelsäule zum Kreuzbein führt zu einer vermehrten Belastung dieses Zwischenwirbelbereichs. Dadurch wird nicht nur die Bandscheibe mehr belastet, degeneriert und kann vorfallen, es verdicken sich zunehmend auch der Bandapparat dieses Zwischenwirbelgelenks. Beides führt zu einer Kompression der Cauda equina. Zusätzliche Lendenwirbel (8 statt 7), welche als Übergangswirbel bezeichnet werden, können zu einer vermehrten Instabilität führen. Diese können in unterschiedlichster Form ein- oder beidseitig mit Becken verwachsen sein, was zu Beschwerden auf der beweglicheren Seite des lumbosakralen Überganges führt. Deutsche Schäferhunde sind mit bis zu 11% überrepräsentiert, 1,8% Labrador Retriever und 1,5% Grosse Pyrenäenhunde.

Eine weitere Erkrankung, die vor allem beim Schäferhund beobachtet wird, ist eine Osteochondrose der Endplatte des Kreuzbeins. Diese wachstumsbedingte Knorpel-/Knochenschuppe liegt im Rückenmarkskanal und kann die Ursache für ein Cauda equina Syndrom sein.

Als weitere Erkrankung, die zu einer Einklemmung der Nerven dieses Bereichs führt, eine angeborene Einengung des Spinalkanals zu nennen, welche übrigens auch in weiter vorne liegenden Bereichen der Wirbelsäule auftreten kann.

Betroffene Hunde werden oft wegen Problemen der Hinterhand vorgestellt. Den Besitzern fällt auf, dass die Hunde Zehenschleifen, ungern ins Auto hüpfen, und im fortgeschrittenen Stadium Urin und später Kot verlieren. Diese Symptome sind von orthopädischen Problemen wie Hüftgelenkdsdysplasie und beidseitigen Kreuzbandrissen in den Knien zu unterscheiden.

## **6.3. Wobbler, Kompressionssyndrom der unteren Halswirbelsäule**

Dobermann, Barsoi, Deutsche Dogge

Von dieser Erkrankung sind vor allen grosse bis sehr grosse Hundrassen betroffen. Im Vordergrund stehen Schmerzen beim Bewegen der Halswirbelsäule, Ataxien (unkoordinierte Bewegungen) bis hin zu Tetraparese.

Die Ursache hierfür liegt in einer erblich bedingten Fehlentwicklung der Halswirbel, welche zu einer Instabilität des unteren Bereichs der Halswirbelsäule führt. Die resultierende Instabilität zwischen den betroffenen Wirbeln kann zu Zubildungen des Bandapparates (drückt von oben und unten auf Rückenmark) und Bandscheibenvorfälle führen. Bei Doggen kommt es häufiger zu knöchernen

Missbildungen der Halswirbel, beim Dobermann steht eine dynamische Instabilität in Kombination mit einer Bandscheibenhernie oft im Vordergrund.

Es kann eine symptomatische Behandlung mit Kortison versucht werden. Unterstützend muss eine Bewegungseinschränkung erfolgen, das Tier sollte ein Brustgeschirr tragen und nur von erhöhter Futternapfposition fressen.

Die chirurgische Therapie ist fachlich sehr anspruchsvoll und in ihrer Prognose vorsichtig. Je nach Art der Kompression, muss das Wirbeldach der betroffenen Wirbel (oft die ganze Halswirbelsäule) von oben entfernt werden oder von unten mittels „ventraler Slot-Technik“ bei Vorliegen eines Diskusvorfalls das Material aus dem Rückenmarkkanal entfernt werden. In einigen Fällen müssen die betroffenen Wirbel in gestreckter Stellung miteinander verschraubt werden. Dies erfolgt mittels spezieller Techniken (Platten und Schrauben oder Nägel und Knochenzement).

#### **6.4. Wirbelfrakturen**

Frakturen und Luxationen der Wirbelsäule treten bei Hunden vor allem nach Autounfällen, Stürzen oder Beissereien auf. Ob eine chirurgische Behandlung notwendig ist, entscheidet die neurologische Untersuchung, das Alter, und das Gewicht des Tieres.

Bei sehr jungen Tieren kann man eine Stabilisierung durch Anbringen eines Gipses über den Rücken erreichen. Schwerer Hunde müssen chirurgisch versorgt werden. Hierfür verwende ich ein dynamisches System der Fixation. Entlang der Wirbelkörper wird je ein relativ starker Nagel beiseitig angebracht, welcher mit Draht am Wirbel befestigt wird. Andere Systeme der chirurgischen Fixation, wie Platten und Schrauben, sind im Knochen der Wirbel schlecht zu verankern, da der Wirbelknochen sehr weich ist und sie deshalb meist vor Abheilung der Wirbelfraktur ausreißen.

#### **6.5 Andere Rückenerkrankungen**

##### **Spondylose, Spondylosis deformans, Boxer**

Diese degenerative Veränderung der Zwischenwirbel tritt vor allem bei Boxern auf. Hierdurch ist die Beweglichkeit der Wirbelsäule stark eingeschränkt. Hunde erkranken bereits sehr jung. Zuchtselektion !

##### **Degenerative Myelopathie, Schäferhund**

Diese Erkrankung führt zu einer Degeneration des Rückenmarks, welche zwischen 5 bis 7 Jahren vor allem beim Schäferhund auftritt. Sie ist gekennzeichnet durch eine langsame progressive Ataxie (Schwanken) ohne dass die Tiere Schmerzen haben. Die Ursache ist unbekannt, keine Therapie, Verlauf Monate bis Jahre.

##### **Hemivertebrae, Bulldogge**

Durch unvollständige embryonale Entwicklung entstandene Wirbelkörper, welche zu Rückenverkrümmungen führen.

##### **Spina bifida, Mops**

Hierbei kommt es während der Entwicklung zu einer fehlenden Verschmelzung eines oder mehrerer Wirbelkörper in der Mitte. Meist ohne klinische Bedeutung, nur wenn Veränderung bis ins Rückenmark reichen.

##### **Dermoid Sinus, Rodensian Ridgeback**

Es handelt sich um eine embryonale Fehlentwicklung bei der eine Verbindung zwischen Rückenmarkskanal und der Haut zurückbleibt. Dadurch kommt es über einen Fistelkanal zu einem Austritt von Liquor. Meist symptomlos, kann jedoch zu einer aufsteigenden Infektion des Rückenmarks kommen. Gute Prognose nach chirurgischer Entfernung.

**Anschrift des Verfassers:**

Dr. med. vet. C. von Werthern, Dipl. ECVS  
Fachtierarzt Kleintiere, Fachtierarzt Chirurgie  
Chirurgische Kleintierpraxis,  
Centralstr. 25, CH – 6210 Sursee, Tel. 041 921 72 33  
[kleintierchirurgie@bluewin.ch](mailto:kleintierchirurgie@bluewin.ch),